

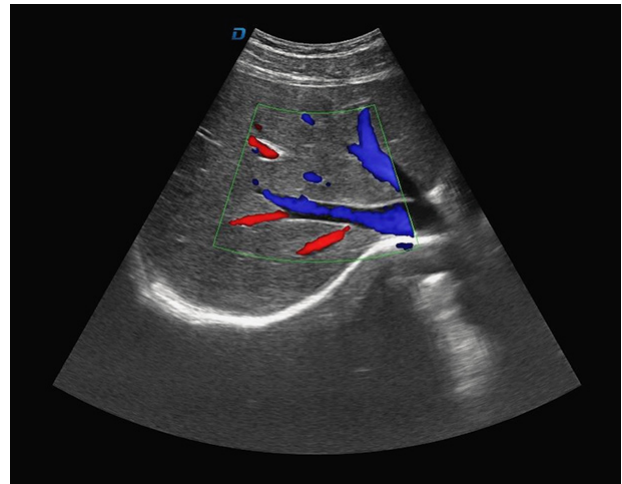
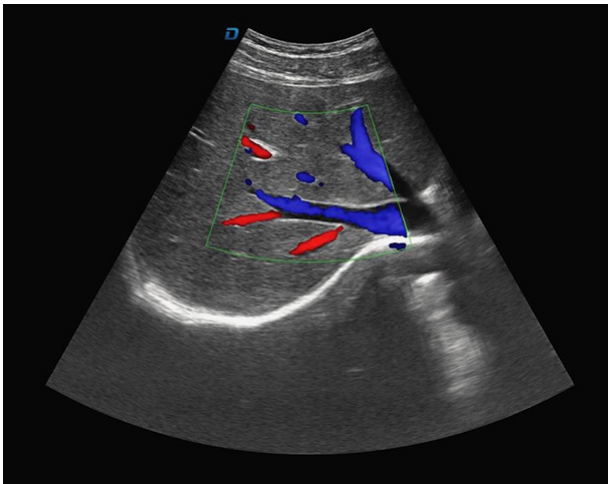


上海浦东新区人民医院

超声诊断报告单

检查编号:

姓名: 张三 年龄: 性别:
电话: 13800138000 检查项目: 腹腔 检查日期:
联系地址: 上海浦东新区南汇街道



超声描述:

- 1; 胃肠道结构分层清晰, 胃底部幽门附近可见液性无回声暗区, 腹部胃大弯后侧可见一强回声弧线后带声影, 其他未见明显异常;
- 2: 肝脏、肾脏未见明显异常;

超声提示:

疑似肠道异物

超声医师:

医院地址: 上海市浦东新区川环南路490号

注: 本检查结果仅供医师参考, 不作为临床诊断与治疗依据!